

PRATIQUE  
CLINIQUE



## Les chirurgies Le Fort I, ostéotomie sagittale et génioplastie ainsi que leurs conséquences sur l'articulation temporo-mandibulaire

Marie-Hélène Lajoie, DMD  
Jean-Yves Turcotte, DDS, CD, MRCD(C)

### SOMMAIRE

Les malformations dentofaciales touchent autant l'aspect fonctionnel qu'esthétique, à savoir les mâchoires, les dents et les proportions des tiers moyen et inférieur du visage.

Des études épidémiologiques révèlent que beaucoup d'Américains souffrent d'une malocclusion qui altère les proportions du visage. De plus, dans environ 5 p. 100 des cas, la malformation est assez grande pour causer un handicap sévère.

Il y a plusieurs années, on ne dispensait que le traitement orthodontique dont l'objet était d'obtenir une relation occlusale acceptable tout en améliorant le plus possible l'esthétique. Cependant, ce traitement offrait une amélioration limitée. C'est pourquoi, par la suite, on a traité les cas graves par chirurgie. Depuis les années 1970, de nouvelles techniques chirurgicales permettent le repositionnement des mâchoires ou des segments dentoalvéolaires. Ainsi, aujourd'hui, beaucoup plus de cas sont traités en collaboration avec les orthodontistes et les chirurgiens.

Le présent article résume les principales chirurgies orthognatiques, leurs procédures et leurs effets sur les désordres temporo-mandibulaires.

**Mots clés MeSH :** malocclusion/surgery; osteotomy/methods; temporomandibular joint disorders/physiopathology.

© J Can Dent Assoc 1999; 65:35-9

### Introduction

Le terme «chirurgie orthognatique» implique principalement deux types de procédures chirurgicales, soit : l'ostéotomie Le Fort I et l'ostéotomie sagittale. Aussi, la génioplastie est une procédure souvent adjointe aux chirurgies orthognatiques.

L'ostéotomie Le Fort I sert à corriger les malformations dentofaciales du maxillaire supérieur. Par cette procédure, le chirurgien peut effectuer une impaction, une augmentation verticale, un recul, un avancement, une expansion palatine ou un déplacement latéral du maxillaire supérieur. Par la technique de l'os-

téotomie Le Fort I segmentaire, le chirurgien peut fermer des béances (*open bite*) antérieures ou postérieures et corriger des excès verticaux ou horizontaux, unilatéraux ou bilatéraux du maxillaire.

L'ostéotomie sagittale sert, quant à elle, à corriger les malformations dentofaciales du maxillaire inférieur. Cette technique est effectuée pour un avancement ou un recul du maxillaire inférieur dans les cas respectifs d'un patient rétrognate ou prognate. Lorsque l'ostéotomie Le Fort I est effectuée, il est souvent nécessaire de procéder à l'ostéotomie sagittale pour obtenir une relation intermaxillaire maximale.

Enfin, la génioplastie est utilisée pour corriger les malformations du menton. Par cette procédure, le chirurgien peut procéder à un avancement, un recul, une impaction, une augmentation verticale ou un déplacement latéral du menton et, ainsi, faire concorder le menton osseux avec le menton musculaire et éliminer l'incompétence labiale.

Toutes ces procédures chirurgicales sont longues et complexes. Elles sont effectuées en milieu hospitalier, sous anesthésie générale, par un chirurgien buccal et maxillo-facial, et nécessitent une hospitalisation de quelques jours.

Journal

Janvier  
1999  
Vol. 65  
N° 1

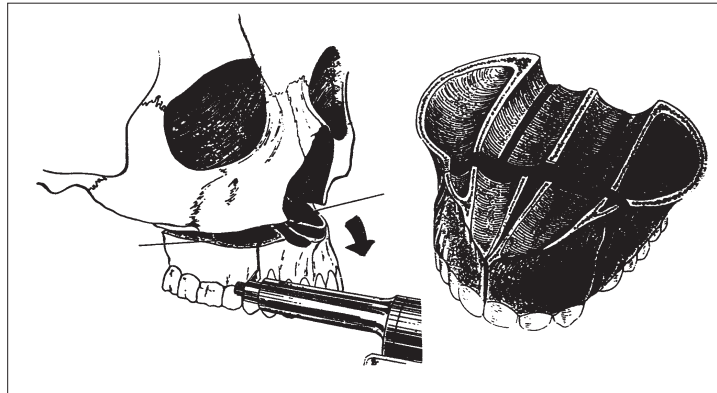
35

### L'ostéotomie Le Fort I

Un bistouri ou l'électrochirurgie sont utilisés pour effectuer une incision horizontale dans le vestibule du maxillaire au-dessus de la jonction mucogingivale. L'incision s'étend de la région de la deuxième molaire jusqu'à la même région contralatérale du maxillaire. Le lambeau supérieur est élevé afin d'exposer la paroi latérale, l'apophyse zygomaticue, l'épine nasale antérieure, la crête piriforme ainsi que la jonction ptérygomaxillaire. Pour assurer une circulation sanguine maximale à l'os maxillaire et aux dents, le lambeau inférieur n'est relevé qu'au niveau de la muqueuse et du périoste qui recouvre l'apex des dents.

Une rugine est utilisée pour détacher le mucopérioste du plancher et de la paroi latérale de la fosse nasale, ainsi que de la base du septum nasal. Un élévateur à périoste est ensuite mis en place pour protéger la muqueuse nasale lorsque la paroi nasale latérale sera sectionnée.

La portion postérolatérale du maxillaire est accessible en plaçant un ostéotome à angle sur la suture ptérygomaxillaire. La localisation des apex des dents est faite par visualisation et palpation de l'os ainsi qu'en prenant des mesures sur les radiographies céphalométrique et panoramique. Une fois les apex localisés, une ligne horizontale est gravée sur la paroi latérale de l'os maxillaire à environ 4 ou 5 mm au-dessus des apex. Des lignes verticales antérieures et postérieures sont aussi gravées afin de servir de références lorsque le maxillaire aura été mobilisé. Dans les cas où une impaction est désirée, une deuxième ligne horizontale est gravée au-dessus de la première, la distance entre ces deux lignes représentant la quantité d'os à être enlevée de la paroi latérale du maxillaire. Il arrive fréquemment que ces lignes ne soient pas parallèles parce que les mouvements verticaux des parties antérieure et postérieure du maxillaire sont souvent inégaux — une plus grande quantité d'os est enlevée dans la partie postérieure pour les patients ayant une béance anté-

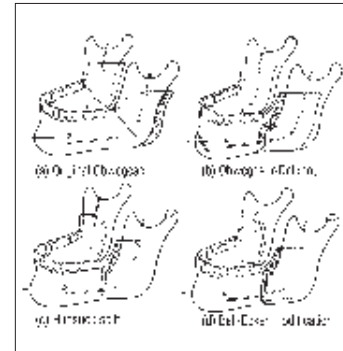


III. 1 : Ostéotomie Le Fort et segmentation permettant un recul, un avancement, une impaction et une expansion, selon le cas. Tiré de *Oral and maxillofacial surgical techniques*<sup>6</sup>.

rieure. Une lame de scie ou une fraise à fissure est utilisée pour exciser l'os se trouvant entre les deux lignes, s'étendant de la crête piriforme jusqu'à la suture ptérygomaxillaire en passant par la fosse canine et l'apophyse zygomaticue. Avec la rugine dans la fosse nasale pour protéger le mucopérioste nasal, l'incision est effectuée dans les parois latérales et antérieures du maxillaire et de la fosse nasale.

Après avoir enlevé l'os se trouvant entre les deux incisions, la paroi nasale latérale, dans sa partie antérieure, est sectionnée à l'aide d'une fraise à fissure alors que sa partie postérieure et la paroi postérieure du sinus maxillaire sont sectionnées à l'aide d'un ostéotome mince.

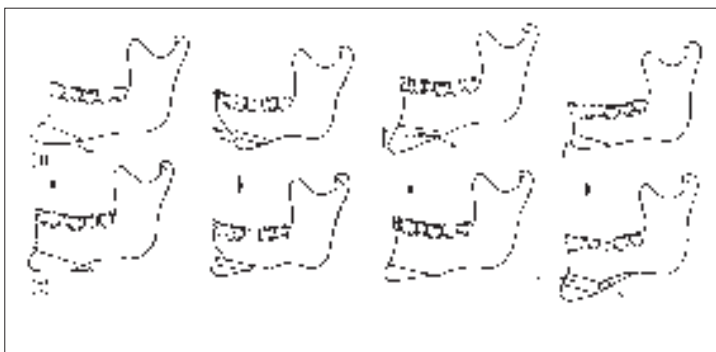
Ensuite, un ostéotome à septum nasal est positionné au-dessus de l'épine nasale antérieure, parallèle au palais dur, martelé jusqu'au bord postérieur de la cloison nasale, puis délicatement dirigé en-dessous, le long du plancher de la fosse nasale tout en veillant à ne pas déchirer le mucopérioste de cette dernière. Finalement, un ostéotome est martelé dans la suture ptérygomaxillaire pour séparer la tubérosité du maxillaire de l'apophyse ptérygoïde. Une pression digitale sur la muqueuse palatine dans la région de l'hamulus permet au chirurgien de sentir l'ostéotome lorsqu'il sépare les deux os sans traumatiser le mucopérioste sous-jacent. L'ostéotome doit être



III. 2 : Ostéotomie sagittale mandibulaire permettant un recul, un avancement ou une fermeture de béance. Tiré de *Surgery of the mouth and jaws*<sup>7</sup>.

placé en-dessous de la suture afin de minimiser les risques d'endommagement des structures vasculaires dans la fosse ptérygomaxillaire. Il doit être martelé de telle sorte que la force soit dirigée médialement et antérieurement. Le maxillaire est partiellement mobilisé par la pression de l'ostéotome courbe contre la tubérosité.

En augmentant graduellement la pression inférieure exercée sur le maxillaire, on peut exposer la face supérieure du maxillaire et la paroi interne de la fosse nasale. Le mucopérioste est alors détaché du maxillaire et de la lame horizontale de l'os palatin. En manipulant délicatement les tissus mous et en utilisant un ostéotome mince, on peut exposer les vaisseaux palatins et en préserver l'intégrité.



**III. 3 :** Ostéotomie de la symphyse qui peut être reculée, avancée, augmentée, diminuée ou placée à la gauche ou à la droite selon le cas. Tiré de *Surgery of the mouth and jaws*.

La fracture du maxillaire est terminée manuellement. Le maxillaire est partiellement mobilisé par une pression digitale antérieure ou par la pression de l'ostéotome courbe contre la tubérosité pour séparer la face postérieure du maxillaire des attaches osseuses restantes. Par cette fracture, le chirurgien a un très bon accès à la zone qui peut être problématique, soit la lame horizontale de l'os palatin et l'interface apophyse ptérygoïde-tubérosité. Des rétracteurs sont positionnés contre la muqueuse nasale et dans la partie postérieure du maxillaire pour faciliter la visualisation pendant la séparation finale entre la tubérosité et l'apophyse ptérygoïde. La zone ainsi exposée, une hémorragie au niveau de l'artère palatine est contrôlée par pression ou ligature. De plus, les interférences osseuses peuvent être identifiées et enlevées à l'aide d'une fraise, d'un ostéotome ou d'un rongeur à os. Enfin, il est possible de terminer la séparation du maxillaire de sa face supérieure sans obstacle visuel (III. 1).

Le chirurgien n'a pas coutume de faire des greffes osseuses au site de l'ostéotomie. Cependant, lorsqu'un large joint est créé, on peut en effectuer une (ex. : provenant de la crête iliaque ou d'un autre site) afin d'obtenir une stabilité et une guérison plus rapide.

Le septum nasal est raccourci de sorte à repositionner, dans la partie supérieure, le plancher de la fosse nasale sans en dévier le septum que peut recevoir une petite gouttière tracée dans ce dernier.

### Turbinectomie

Parfois, les cornets inférieurs peuvent interférer lors du repositionnement du maxillaire. On recommande, dans ce cas, une turbinectomie. La distance séparant les cornets inférieurs, bien qu'elle soit variable, se situe habituellement entre 5 mm et 9 mm; il est donc prévisible que lors d'une impaction du maxillaire de plus de 5 mm, les cornets inférieurs puissent interférer.

Le maxillaire est placé dans la position voulue, le tout fixé au moyen de fils métalliques ou de plaques et de vis.

### L'ostéotomie sagittale

On se sert du bistouri pour effectuer une incision dans le repli mucogingival, parallèle aux dents postérieures, de la base de la branche montante à la région de la première molaire. Après l'incision initiale, les lèvres de la plaie sont séparées afin d'exposer le muscle buccinateur. Pour éviter l'herniation de la boule graisseuse de Bichat dans le champ opératoire, il est important de laisser les fibres supérieures du buccinateur intactes. Toute portion de ce muscle qui ne peut être incisée facilement peut être rétractée dans la partie supérieure afin d'exposer le bord antérieur de la branche montante.

Le muscle et le périoste sont détachés de l'os sous-jacent à l'aide d'une rugine. Un minimum de dissection sous-périostée est effectué dans la région latérale de la branche montante afin de maintenir l'attachement du muscle masséter. Cependant, dans la partie

inférieure, la dissection s'étend jusqu'à la région de l'échancrure antégoniale. Un rétracteur à angle droit en forme de «V» est ensuite positionné contre les parties antérieure et inférieure de l'apophyse coronoïde et tiré en haut par l'assistant afin de faciliter le détachement du muscle et du tendon du temporal jusqu'à ce que l'apophyse coronoïde soit exposée.

Sur la paroi médiane de la branche montante, la dissection sous-périostée s'étend du bord antérieur à la partie postérieure de la lingula afin d'exposer celle-ci et le foramen mandibulaire. Il faut opérer avec soin et précision pour ne pas endommager le nerf et les vaisseaux alvéolaires inférieurs. Seule la face supérieure du paquet vasculo-nerveux peut être visualisée. La muqueuse doit être rétractée sur la paroi interne de la branche montante afin de permettre une visualisation adéquate. Une rétraction excessive est inutile et peut étirer voire même lacérer le paquet vasculo-nerveux.

On effectue, tout d'abord, le trait d'ostéotomie du côté interne de la branche montante. Le rétracteur en place, il est habituellement possible et aisé de visualiser la paroi interne. Un trait horizontal est fait à l'aide d'une fraise à fissure ou d'une scie réciproque parallèlement au plan occlusal. Ce trait est fait juste au-dessus de l'épine de spyx et du nerf alvéolaire inférieur, à une profondeur équivalente à la demi-épaisseur de la branche montante et allant de la partie postérieure de l'épine de spyx au bord antérieur du ramus.

De multiples petits trous sont ensuite percés à l'aide d'une fraise sur la face supérieure de la branche montante et reliés par un trait. La fraise doit rester parallèle à l'axe sagittal du ramus et ne toucher en aucun cas le nerf alvéolaire en étant enfoncée trop profondément. Ce trait se termine dans la région de la première molaire inférieure. Certains opérateurs préféreront l'emploi d'une scie oscillante.

Le trait d'ostéotomie de la partie latérale du corps de la mandibule est effectué perpendiculairement au bord inférieur de la mandibule.

Il doit atteindre l'os spongieux, sans cependant pénétrer dans celui-ci, car le faisceau alvéolaire inférieur s'y trouve. Le cortex du bord inférieur doit être complètement coupé. L'ostéotomie est ensuite inspectée pour s'assurer que l'os spongieux est visible sur toute la longueur du trait.

Le dessin des traits et la séparation de la mandibule sont basés sur l'épaisseur de l'os spongieux entre le paquet vasculo-nerveux et le cortex dans les régions pré-angulaire, angulaire et supra-angulaire de la mandibule. La séparation commence dans la partie pré-angulaire de la mandibule, là où l'os spongieux entre le canal mandibulaire et le cortex est approximativement de la même épaisseur que le cortex lui-même. La séparation finale est effectuée à l'aide d'un ostéotome large (III. 2).

Lorsque les deux segments sont complètement séparés, le chirurgien doit vérifier si le nerf alvéolaire inférieur est resté coincé dans le fragment proximal de la mandibule. Si c'est le cas, le nerf doit être dégagé de l'os spongieux délicatement. Les segments peuvent ensuite être écartés, et l'intérieur est nettoyé de toute irrégularité à l'aide d'une fraise banane. Le fragment distal est alors positionné à l'endroit désiré. Si la mandibule est avancée, le nerf sera légèrement étiré, mais cela ne cause normalement pas de dommage. Enfin, les deux fragments sont fixés ensemble à l'aide de fils métalliques ou d'un système de plaques et de vis ou de vis seulement.

### La génioplastie

L'incision pour la génioplastie est faite de telle façon que la circulation sanguine au bord inférieur de la mandibule est maintenue grâce à un pédicule intact de muqueuses, de muscles et de périoste. Cette incision est faite d'un bout à l'autre de la muqueuse labiale inférieure et, dans la partie postérieure, va aussi loin que nécessaire pour bien exposer l'os et le nerf mentonnier de chaque côté (habituellement dans la région de la première prémolaire).

Enfin, il faut veiller à ne pas endommager le nerf mentonnier.

Après avoir effectué cette incision circumvestibulaire, le chirurgien procède à une dissection sous-périostée afin d'exposer la mandibule et de localiser les deux nerfs mentonniers avant de les dégager.

Lorsque le site chirurgical est prêt, une ligne verticale est gravée au milieu du menton (dans le plan sagittal). Cette ligne servira de point de référence pour le repositionnement de la symphyse une fois mobilisée. Une ligne horizontale est ensuite gravée à l'endroit où l'ostéotomie sera pratiquée. L'étendue entre le trait d'ostéotomie et le bord inférieur de la mandibule, l'angle et la configuration du trait, la quantité d'os à exciser ou à greffer et l'extension postérieure du trait sont tous des paramètres qu'établit l'analyse céphalométrique et que différencient les changements que le menton doit subir.

Ce trait d'ostéotomie est fait à l'aide d'une scie réciproque. Idéalement, il est fait jusqu'au-dessus de la partie la plus proéminente du menton. Avec le nerf mentonnier et le lambeau délicatement rétractés, le chirurgien scie la corticale. Il continue ensuite son trait latéralement, dans la partie postérieure, juste au-dessous du trou mentonnier. Une petite semelle est placée afin de déterminer quand le cortex lingual est complètement sectionné. Si ce cortex n'est pas sectionné adéquatement, une mauvaise fracture peut se produire au bord inférieur de la mandibule. Un sectionnement complet du cortex évite ce genre de fracture. Si la procédure est bien effectuée, le segment est facilement fracturé et mobilisé en insérant un ostéotome mince entre les segments proximal et distal. S'il y a résistance à la fracture, l'ostéotomie est examinée afin de trouver un endroit où le cortex ne serait pas complètement sectionné. Le segment mobilisé est placé à l'endroit planifié. Lorsqu'il y a impaction de la symphyse, deux traits d'ostéotomie sont effectués, et la tranche osseuse est retirée.

La symphyse est ensuite immobilisée, à l'aide de fils métalliques, dans la position voulue. Lorsque la symphyse est fixée, toutes les plaies sont suturées (III. 3).

### Fixation

Le chirurgien est prêt à positionner le maxillaire supérieur dans la position désirée. Trois méthodes s'offrent à lui : les ostéosynthèses avec fils métalliques, le système de plaque et de vis en titane, aussi appelé fixation rigide, ou encore une combinaison de fils et de plaques.

Le système d'ostéosynthèse à l'aide de fils métalliques est simple. Il s'agit de faire un trou sur chacune des parties à fixer, de passer le fil dans ces trous et de joindre les deux bouts de fils pour en former une petite boucle.

Le système de fixation rigide est composé de petites plaques en titane que le chirurgien peut adapter à l'os. Dans chaque plaque, des trous permettent de visser les deux parties à fixer. Il existe différentes formes et grosseurs de plaques adaptées à diverses situations.

La fixation rigide offre plusieurs avantages. Elle permet une guérison rapide de l'os par première intention — réduisant ainsi les risques de pseudarthrose — une excellente stabilisation et une augmentation de la stabilité tridimensionnelle donc le potentiel de récurrence est moins élevé. Une élimination ou une réduction de la période de fixation intermaxillaire résulte en un retour à la fonction plus rapide, augmente le confort du patient et évite les fils métalliques circummandibulaires et de suspension à l'épine nasale et aux apophyses zygomatiques. Ce système comporte cependant quelques désavantages : il coûte extrêmement cher, et la technique d'utilisation est plus complexe.

La fixation rigide est très utilisée de nos jours. Cependant, certaines fixations consistent en une combinaison des deux méthodes.

## Effets des chirurgies orthognatiques sur les désordres temporo-mandibulaires

Les études épidémiologiques démontrent que les désordres temporo-mandibulaires (DTM) sont choses courantes dans la population en général. Certains auteurs rapportent une prévalence de ces dysfonctionnements allant jusqu'à 80 p. 100<sup>1</sup>. Au fil des ans, plusieurs chercheurs ont observé et tenté d'expliquer les changements dans les désordres temporo-mandibulaires chez les patients ayant subi une chirurgie orthognatique. En voici les résultats.

Les opinions diffèrent quant aux effets des chirurgies orthognatiques sur les DTM. Certains chercheurs ont rapporté un effet favorable sur le joint temporo-mandibulaire (JTM) étant donné la diminution de l'incidence des symptômes après la chirurgie, alors que d'autres ont mis en garde contre la création ou l'accentuation des symptômes des DTM, l'induction d'une hypomobilité mandibulaire et la résorption des condyles. Selon Onizawa et coll.<sup>1</sup>, les symptômes des DTM chez les patients ayant subi une chirurgie orthognatique ne changent pas de manière significative. En effet, un examen effectué six mois après l'opération a révélé que les bruits dans l'articulation avaient disparus dans un tiers des cas, alors que ces symptômes s'étaient accentués ou étaient apparus dans un autre tiers des patients. Aucun changement ne fut noté dans le troisième tiers. Plus de la moitié des patients n'ont subi aucun changement au niveau de la déviation à l'ouverture. Enfin, environ 60 p. 100 des patients n'ont noté aucune différence de sensibilité au niveau musculaire ou de l'ATM, et 40 p. 100 ont ressenti une amélioration de ces symptômes. Dans l'étude de Karabouta et Martis<sup>2</sup>, on peut constater que 40,8 p. 100 et 11,1 p. 100 des patients souffraient de DTM, respectivement, avant et après la chirurgie. De plus, 3,7 p. 100 des patients qui n'avaient pas de DTM avant la chirurgie en ont souffert par la suite. Enfin, Magnusson et coll.<sup>3</sup> ont démontré que les symp-

tômes des DTM augmentent dans la semaine suivant l'ablation de la fixation intermaxillaire, mais que cette situation n'est que temporaire. À l'examen final, un an et demi après la chirurgie, les mêmes auteurs ont observé une chute des symptômes de DTM.

Selon Karabouta et Martis<sup>2</sup>, les effets bénéfiques de la chirurgie orthognatique sur les DTM seraient directement reliés à la correction de la malocclusion. En effet, en ayant une occlusion incorrecte, la mandibule se retrouve dans une position non-physiologique provoquant un déséquilibre de la coordination du système neuromusculaire. En ajustant l'occlusion par chirurgie orthognatique, la situation est améliorée. Cependant, selon d'autres auteurs, la correction de la malocclusion est seulement un des facteurs expliquant l'amélioration des symptômes des DTM lors des chirurgies.

Les résultats d'Onizawa et coll.<sup>1</sup> confirment que les changements dans les DTM pourraient ne pas découler de la correction de la malocclusion, mais plutôt de l'effet de la chirurgie sur le JTM et les muscles masticateurs.

On sait aujourd'hui que, lors d'une ostéotomie sagittale de la mandibule, il y a un déplacement du condyle dans la fosse glénoïde souvent combiné avec une rotation ou une inclinaison du condyle<sup>4</sup>. Ce léger mouvement pourrait être responsable, dans certains cas, de l'apparition de DTM après la chirurgie<sup>5</sup> et, dans d'autres cas, de la diminution des symptômes de DTM<sup>2</sup>.

Il a aussi été démontré qu'il y a une réduction de l'ouverture maximale de la mandibule immédiatement après la chirurgie<sup>2</sup>. Selon Onizawa et coll.<sup>1</sup>, la diminution des bruits de l'ATM après la chirurgie serait causée par cette réduction de l'ouverture maximale. Enfin, selon Magnusson et coll.<sup>3</sup>, les facteurs psychosomatiques joueraient un rôle très important dans les changements symptomatologiques post-chirurgicaux des DTM.

En conclusion, on ne peut pas encore expliquer tous les phénomènes qui entrent en ligne de

compte dans les DTM lors de chirurgies orthognatiques. Des recherches plus approfondies en ce domaine devraient être faites afin de mieux connaître toutes les composantes des changements observés. Cependant, on peut conclure que les chirurgies orthognatiques ont des effets bénéfiques non seulement sur l'esthétique et l'occlusion dentaire, mais aussi sur les symptômes des DTM. ■

**D<sup>r</sup> Marie-Hélène Lajoie** est résidente multidisciplinaire, Hôpital général de Montréal.

**D<sup>r</sup> Jean-Yves Turcotte** est professeur, Faculté de médecine dentaire, Université Laval.

**Demandes de tirés à part :** Dr J.-Y. Turcotte, Faculté de médecine dentaire, Université Laval, Cité Universitaire, Ste-Foy, QC G1K 7P4.

## Références

1. Onizawa K, Schmelzeisen R, Vogt S. Alteration of temporomandibular joint symptoms after orthognatic surgery: comparison with volunteers. *J Oral Maxillofac Surg* 53:117-21, 1995.
2. Karabouta I, Martis C. The TMJ dysfunction syndrome before and after sagittal split osteotomy of the rami. *J Maxillofac Surg* 13:185-8, 1985.
3. Magnusson T, Ahlberg G, Finne K, Nethander G, Svartz K. Changes in temporomandibular joint pain-dysfunction after surgical correction of dentofacial anomalies. *Int J Oral Maxillofac Surg* 15:707-14, 1986.
4. Kundert M, Hadjiangelou O. Condylar displacement after sagittal splitting of the mandibular rami. A short-term radiographic study. *J Maxillofac Surg* 8:278-87, 1980.
5. Will LA, Joondeph DR, Hohl TH, West RA. Condylar position following mandibular advancement: Its relationship to relapse. *J Oral Maxillofac Surg* 42:578-88, 1984.
6. *Oral and maxillofacial surgical techniques*, Dr. Eugene Messer, AMSCO/Hall surgical, Santa Barbara, Calif., 1983.
7. Moors, JR, editor. *Surgery of the mouth and jaws*. Oxford: Blackwell Scientific Publications; 1985.

## CLINICAL PRACTICE



# Les chirurgies Le Fort I, ostéotomie sagittale et génioplastie ainsi que leurs conséquences sur l'articulation temporo-mandibulaire

(Le Fort I, Sagittal Osteotomy and Genioplasty and Their Effects on the Temporomandibular Joint)

Marie-Hélène Lajoie, DMD

Jean-Yves Turcotte, DDS, CD, MRCD(C)

## ABSTRACT

Dentofacial deformities of the jaws, teeth and middle and lower thirds of the face affect both functioning and appearance.

Epidemiological studies show that many Americans suffer from a malocclusion, which alters the proportions of the face. Moreover, in about 5 per cent of cases, the deformity is great enough to cause a severe handicap.

A number of years ago, only orthodontic therapy was available, its aim being to achieve an acceptable occlusal relation while improving appearance as much as possible. However, this therapy provided limited improvement. Consequently, serious cases were later treated surgically. Since the 1970s, new surgical techniques have made it possible to reposition the jaws or dentoalveolar segments. As a result, today many more cases are treated in collaboration with orthodontists and surgeons.

This article summarizes the main orthognathic surgical techniques, their procedures and their effects on temporomandibular disorders.

**MeSH keywords:** malocclusion/surgery; osteotomy/methods; temporomandibular joint disorders/physiopathology.

© J Can Dent Assoc 1999; 65:35-9

## Introduction

Le terme «chirurgie orthognathique» implique principalement deux types de procédures chirurgicales, soit : l'ostéotomie Le Fort I et l'ostéotomie sagittale. Aussi, la génioplastie est une procédure souvent adjointe aux chirurgies orthognathiques.

L'ostéotomie Le Fort I sert à corriger les malformations dentofaciales du maxillaire supérieur. Par cette procédure, le chirurgien peut effectuer une impaction, une augmentation verticale, un recul, un avancement, une expansion palatine ou un déplacement latéral du maxillaire supérieur. Par la technique de l'os-

téotomie Le Fort I segmentaire, le chirurgien peut fermer des béances (*open bite*) antérieures ou postérieures et corriger des excès verticaux ou horizontaux, unilatéraux ou bilatéraux du maxillaire.

L'ostéotomie sagittale sert, quant à elle, à corriger les malformations dentofaciales du maxillaire inférieur. Cette technique est effectuée pour un avancement ou un recul du maxillaire inférieur dans les cas respectifs d'un patient rétrognathe ou prognathe. Lorsque l'ostéotomie Le Fort I est effectuée, il est souvent nécessaire de procéder à l'ostéotomie sagittale pour obtenir une relation intermaxillaire maximale.

Enfin, la génioplastie est utilisée pour corriger les malformations du menton. Par cette procédure, le chirurgien peut procéder à un avancement, un recul, une impaction, une augmentation verticale ou un déplacement latéral du menton et, ainsi, faire concorder le menton osseux avec le menton musculaire et éliminer l'incompétence labiale.

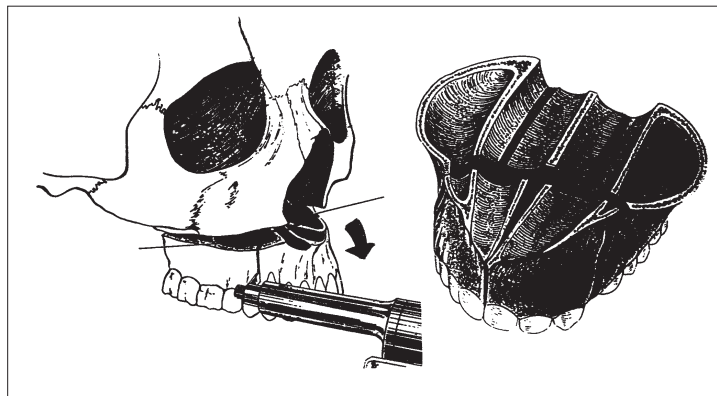
Toutes ces procédures chirurgicales sont longues et complexes. Elles sont effectuées en milieu hospitalier, sous anesthésie générale, par un chirurgien buccal et maxillo-facial, et nécessitent une hospitalisation de quelques jours.

### L'ostéotomie Le Fort I

Un bistouri ou l'électrochirurgie sont utilisés pour effectuer une incision horizontale dans le vestibule du maxillaire au-dessus de la jonction mucogingivale. L'incision s'étend de la région de la deuxième molaire jusqu'à la même région contralatérale du maxillaire. Le lambeau supérieur est élevé afin d'exposer la paroi latérale, l'apophyse zygomatique, l'épine nasale antérieure, la crête piriforme ainsi que la jonction ptérygomaxillaire. Pour assurer une circulation sanguine maximale à l'os maxillaire et aux dents, le lambeau inférieur n'est relevé qu'au niveau de la muqueuse et du périoste qui recouvre l'apex des dents.

Une rugine est utilisée pour détacher le mucopérioste du plancher et de la paroi latérale de la fosse nasale, ainsi que de la base du septum nasal. Un élévateur à périoste est ensuite mis en place pour protéger la muqueuse nasale lorsque la paroi nasale latérale sera sectionnée.

La portion postérolatérale du maxillaire est accessible en plaçant un ostéotome à angle sur la suture ptérygomaxillaire. La localisation des apex des dents est faite par visualisation et palpation de l'os ainsi qu'en prenant des mesures sur les radiographies céphalométrique et panoramique. Une fois les apex localisés, une ligne horizontale est gravée sur la paroi latérale de l'os maxillaire à environ 4 ou 5 mm au-dessus des apex. Des lignes verticales antérieures et postérieures sont aussi gravées afin de servir de références lorsque le maxillaire aura été mobilisé. Dans les cas où une impaction est désirée, une deuxième ligne horizontale est gravée au-dessus de la première, la distance entre ces deux lignes représentant la quantité d'os à être enlevée de la paroi latérale du maxillaire. Il arrive fréquemment que ces lignes ne soient pas parallèles parce que les mouvements verticaux des parties antérieure et postérieure du maxillaire sont souvent inégaux — une plus grande quantité d'os est enlevée dans la partie postérieure pour les patients ayant une béance anté-

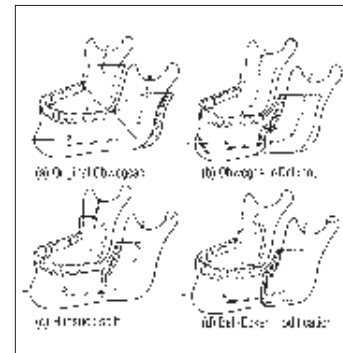


III. 1 : Ostéotomie Le Fort et segmentation permettant un recul, un avancement, une impaction et une expansion, selon le cas. Tiré de *Oral and maxillofacial surgical techniques*<sup>6</sup>.

rieure. Une lame de scie ou une fraise à fissure est utilisée pour exciser l'os se trouvant entre les deux lignes, s'étendant de la crête piriforme jusqu'à la suture ptérygomaxillaire en passant par la fosse canine et l'apophyse zygomatique. Avec la rugine dans la fosse nasale pour protéger le mucopérioste nasal, l'incision est effectuée dans les parois latérales et antérieures du maxillaire et de la fosse nasale.

Après avoir enlevé l'os se trouvant entre les deux incisions, la paroi nasale latérale, dans sa partie antérieure, est sectionnée à l'aide d'une fraise à fissure alors que sa partie postérieure et la paroi postérieure du sinus maxillaire sont sectionnées à l'aide d'un ostéotome mince.

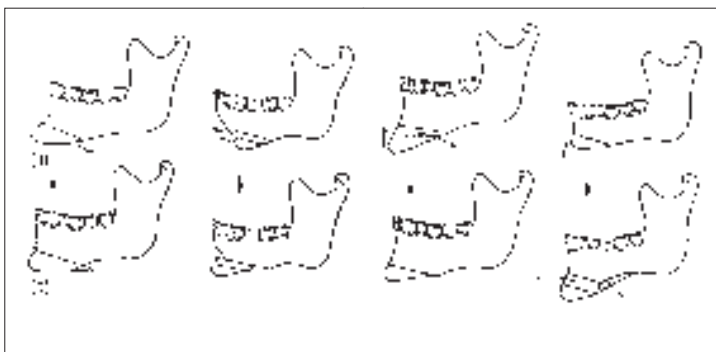
Ensuite, un ostéotome à septum nasal est positionné au-dessus de l'épine nasale antérieure, parallèle au palais dur, martelé jusqu'au bord postérieur de la cloison nasale, puis délicatement dirigé en dessous, le long du plancher de la fosse nasale tout en veillant à ne pas déchirer le mucopérioste de cette dernière. Finalement, un ostéotome est martelé dans la suture ptérygomaxillaire pour séparer la tubérosité du maxillaire de l'apophyse ptérygoïde. Une pression digitale sur la muqueuse palatine dans la région de l'hamulus permet au chirurgien de sentir l'ostéotome lorsqu'il sépare les deux os sans traumatiser le mucopérioste sous-jacent. L'ostéotome doit être



III. 2 : Ostéotomie sagittale mandibulaire permettant un recul, un avancement ou une fermeture de béance. Tiré de *Surgery of the mouth and jaws*<sup>7</sup>.

placé en-dessous de la suture afin de minimiser les risques d'endommagement des structures vasculaires dans la fosse ptérygomaxillaire. Il doit être martelé de telle sorte que la force soit dirigée médialement et antérieurement. Le maxillaire est partiellement mobilisé par la pression de l'ostéotome courbe contre la tubérosité.

En augmentant graduellement la pression inférieure exercée sur le maxillaire, on peut exposer la face supérieure du maxillaire et la paroi interne de la fosse nasale. Le mucopérioste est alors détaché du maxillaire et de la lame horizontale de l'os palatin. En manipulant délicatement les tissus mous et en utilisant un ostéotome mince, on peut exposer les vaisseaux palatins et en préserver l'intégrité.



**III. 3 :** Ostéotomie de la symphyse qui peut être reculée, avancée, augmentée, diminuée ou placée à la gauche ou à la droite selon le cas. Tiré de *Surgery of the mouth and jaws*.

La fracture du maxillaire est terminée manuellement. Le maxillaire est partiellement mobilisé par une pression digitale antérieure ou par la pression de l'ostéotome courbe contre la tubérosité pour séparer la face postérieure du maxillaire des attaches osseuses restantes. Par cette fracture, le chirurgien a un très bon accès à la zone qui peut être problématique, soit la lame horizontale de l'os palatin et l'interface apophyse ptérygoïde-tubérosité. Des rétracteurs sont positionnés contre la muqueuse nasale et dans la partie postérieure du maxillaire pour faciliter la visualisation pendant la séparation finale entre la tubérosité et l'apophyse ptérygoïde. La zone ainsi exposée, une hémorragie au niveau de l'artère palatine est contrôlée par pression ou ligature. De plus, les interférences osseuses peuvent être identifiées et enlevées à l'aide d'une fraise, d'un ostéotome ou d'un rongeur à os. Enfin, il est possible de terminer la séparation du maxillaire de sa face supérieure sans obstacle visuel (III. 1).

Le chirurgien n'a pas coutume de faire des greffes osseuses au site de l'ostéotomie. Cependant, lorsqu'un large joint est créé, on peut en effectuer une (ex. : provenant de la crête iliaque ou d'un autre site) afin d'obtenir une stabilité et une guérison plus rapide.

Le septum nasal est raccourci de sorte à repositionner, dans la partie supérieure, le plancher de la fosse nasale sans en dévier le septum que peut recevoir une petite gouttière tracée dans ce dernier.

### Turbinectomie

Parfois, les cornets inférieurs peuvent interférer lors du repositionnement du maxillaire. On recommande, dans ce cas, une turbinectomie. La distance séparant les cornets inférieurs, bien qu'elle soit variable, se situe habituellement entre 5 mm et 9 mm; il est donc prévisible que lors d'une impaction du maxillaire de plus de 5 mm, les cornets inférieurs puissent interférer.

Le maxillaire est placé dans la position voulue, le tout fixé au moyen de fils métalliques ou de plaques et de vis.

### L'ostéotomie sagittale

On se sert du bistouri pour effectuer une incision dans le repli mucogingival, parallèle aux dents postérieures, de la base de la branche montante à la région de la première molaire. Après l'incision initiale, les lèvres de la plaie sont séparées afin d'exposer le muscle buccinateur. Pour éviter l'herniation de la boule graisseuse de Bichat dans le champ opératoire, il est important de laisser les fibres supérieures du buccinateur intactes. Toute portion de ce muscle qui ne peut être incisée facilement peut être rétractée dans la partie supérieure afin d'exposer le bord antérieur de la branche montante.

Le muscle et le périoste sont détachés de l'os sous-jacent à l'aide d'une rugine. Un minimum de dissection sous-périostée est effectué dans la région latérale de la branche montante afin de maintenir l'attachement du muscle masséter. Cependant, dans la partie

inférieure, la dissection s'étend jusqu'à la région de l'échancrure antégoniale. Un rétracteur à angle droit en forme de «V» est ensuite positionné contre les parties antérieure et inférieure de l'apophyse coronoïde et tiré en haut par l'assistant afin de faciliter le détachement du muscle et du tendon du temporal jusqu'à ce que l'apophyse coronoïde soit exposée.

Sur la paroi médiane de la branche montante, la dissection sous-périostée s'étend du bord antérieur à la partie postérieure de la lingula afin d'exposer celle-ci et le foramen mandibulaire. Il faut opérer avec soin et précision pour ne pas endommager le nerf et les vaisseaux alvéolaires inférieurs. Seule la face supérieure du paquet vasculo-nerveux peut être visualisée. La muqueuse doit être rétractée sur la paroi interne de la branche montante afin de permettre une visualisation adéquate. Une rétraction excessive est inutile et peut étirer voire même lacérer le paquet vasculo-nerveux.

On effectue, tout d'abord, le trait d'ostéotomie du côté interne de la branche montante. Le rétracteur en place, il est habituellement possible et aisé de visualiser la paroi interne. Un trait horizontal est fait à l'aide d'une fraise à fissure ou d'une scie réciproque parallèlement au plan occlusal. Ce trait est fait juste au-dessus de l'épine de spyx et du nerf alvéolaire inférieur, à une profondeur équivalente à la demi-épaisseur de la branche montante et allant de la partie postérieure de l'épine de spyx au bord antérieur du ramus.

De multiples petits trous sont ensuite percés à l'aide d'une fraise sur la face supérieure de la branche montante et reliés par un trait. La fraise doit rester parallèle à l'axe sagittal du ramus et ne toucher en aucun cas le nerf alvéolaire en étant enfoncée trop profondément. Ce trait se termine dans la région de la première molaire inférieure. Certains opérateurs préféreront l'emploi d'une scie oscillante.

Le trait d'ostéotomie de la partie latérale du corps de la mandibule est effectué perpendiculairement au bord inférieur de la mandibule.



Il doit atteindre l'os spongieux, sans cependant pénétrer dans celui-ci, car le faisceau alvéolaire inférieur s'y trouve. Le cortex du bord inférieur doit être complètement coupé. L'ostéotomie est ensuite inspectée pour s'assurer que l'os spongieux est visible sur toute la longueur du trait.

Le dessin des traits et la séparation de la mandibule sont basés sur l'épaisseur de l'os spongieux entre le paquet vasculo-nerveux et le cortex dans les régions pré-angulaire, angulaire et supra-angulaire de la mandibule. La séparation commence dans la partie pré-angulaire de la mandibule, là où l'os spongieux entre le canal mandibulaire et le cortex est approximativement de la même épaisseur que le cortex lui-même. La séparation finale est effectuée à l'aide d'un ostéotome large (III. 2).

Lorsque les deux segments sont complètement séparés, le chirurgien doit vérifier si le nerf alvéolaire inférieur est resté coincé dans le fragment proximal de la mandibule. Si c'est le cas, le nerf doit être dégagé de l'os spongieux délicatement. Les segments peuvent ensuite être écartés, et l'intérieur est nettoyé de toute irrégularité à l'aide d'une fraise banane. Le fragment distal est alors positionné à l'endroit désiré. Si la mandibule est avancée, le nerf sera légèrement étiré, mais cela ne cause normalement pas de dommage. Enfin, les deux fragments sont fixés ensemble à l'aide de fils métalliques ou d'un système de plaques et de vis ou de vis seulement.

### La génioplastie

L'incision pour la génioplastie est faite de telle façon que la circulation sanguine au bord inférieur de la mandibule est maintenue grâce à un pédicule intact de muqueuses, de muscles et de périoste. Cette incision est faite d'un bout à l'autre de la muqueuse labiale inférieure et, dans la partie postérieure, va aussi loin que nécessaire pour bien exposer l'os et le nerf mentonnier de chaque côté (habituellement dans la région de la première prémolaire).

Enfin, il faut veiller à ne pas endommager le nerf mentonnier.

Après avoir effectué cette incision circumvestibulaire, le chirurgien procède à une dissection sous-périostée afin d'exposer la mandibule et de localiser les deux nerfs mentonniers avant de les dégager.

Lorsque le site chirurgical est prêt, une ligne verticale est gravée au milieu du menton (dans le plan sagittal). Cette ligne servira de point de référence pour le repositionnement de la symphyse une fois mobilisée. Une ligne horizontale est ensuite gravée à l'endroit où l'ostéotomie sera pratiquée. L'étendue entre le trait d'ostéotomie et le bord inférieur de la mandibule, l'angle et la configuration du trait, la quantité d'os à exciser ou à greffer et l'extension postérieure du trait sont tous des paramètres qu'établit l'analyse céphalométrique et que différencient les changements que le menton doit subir.

Ce trait d'ostéotomie est fait à l'aide d'une scie réciproque. Idéalement, il est fait jusqu'au-dessus de la partie la plus proéminente du menton. Avec le nerf mentonnier et le lambeau délicatement rétractés, le chirurgien scie la corticale. Il continue ensuite son trait latéralement, dans la partie postérieure, juste au-dessous du trou mentonnier. Une petite semelle est placée afin de déterminer quand le cortex lingual est complètement sectionné. Si ce cortex n'est pas sectionné adéquatement, une mauvaise fracture peut se produire au bord inférieur de la mandibule. Un sectionnement complet du cortex évite ce genre de fracture. Si la procédure est bien effectuée, le segment est facilement fracturé et mobilisé en insérant un ostéotome mince entre les segments proximal et distal. S'il y a résistance à la fracture, l'ostéotomie est examinée afin de trouver un endroit où le cortex ne serait pas complètement sectionné. Le segment mobilisé est placé à l'endroit planifié. Lorsqu'il y a un impaction de la symphyse, deux traits d'ostéotomie sont effectués, et la tranche osseuse est retirée.

La symphyse est ensuite immobilisée, à l'aide de fils métalliques, dans la position voulue. Lorsque la symphyse est fixée, toutes les plaies sont suturées (III. 3).

### Fixation

Le chirurgien est prêt à positionner le maxillaire supérieur dans la position désirée. Trois méthodes s'offrent à lui : les ostéosynthèses avec fils métalliques, le système de plaque et de vis en titane, aussi appelé fixation rigide, ou encore une combinaison de fils et de plaques.

Le système d'ostéosynthèse à l'aide de fils métalliques est simple. Il s'agit de faire un trou sur chacune des parties à fixer, de passer le fil dans ces trous et de joindre les deux bouts de fils pour en former une petite boucle.

Le système de fixation rigide est composé de petites plaques en titane que le chirurgien peut adapter à l'os. Dans chaque plaque, des trous permettent de visser les deux parties à fixer. Il existe différentes formes et grosseurs de plaques adaptées à diverses situations.

La fixation rigide offre plusieurs avantages. Elle permet une guérison rapide de l'os par première intention — réduisant ainsi les risques de pseudarthrose — une excellente stabilisation et une augmentation de la stabilité tridimensionnelle donc le potentiel de récurrence est moins élevé. Une élimination ou une réduction de la période de fixation intermaxillaire résulte en un retour à la fonction plus rapide, augmente le confort du patient et évite les fils métalliques circummandibulaires et de suspension à l'épine nasale et aux apophyses zygomatiques. Ce système comporte cependant quelques désavantages : il coûte extrêmement cher, et la technique d'utilisation est plus complexe.

La fixation rigide est très utilisée de nos jours. Cependant, certaines fixations consistent en une combinaison des deux méthodes.

## Effets des chirurgies orthognatiques sur les désordres temporo-mandibulaires

Les études épidémiologiques démontrent que les désordres temporo-mandibulaires (DTM) sont choses courantes dans la population en général. Certains auteurs rapportent une prévalence de ces dysfonctionnements allant jusqu'à 80 p. 100<sup>1</sup>. Au fil des ans, plusieurs chercheurs ont observé et tenté d'expliquer les changements dans les désordres temporo-mandibulaires chez les patients ayant subi une chirurgie orthognatique. En voici les résultats.

Les opinions diffèrent quant aux effets des chirurgies orthognatiques sur les DTM. Certains chercheurs ont rapporté un effet favorable sur le joint temporo-mandibulaire (JTM) étant donné la diminution de l'incidence des symptômes après la chirurgie, alors que d'autres ont mis en garde contre la création ou l'accentuation des symptômes des DTM, l'induction d'une hypomobilité mandibulaire et la résorption des condyles. Selon Onizawa et coll.<sup>1</sup>, les symptômes des DTM chez les patients ayant subi une chirurgie orthognatique ne changent pas de manière significative. En effet, un examen effectué six mois après l'opération a révélé que les bruits dans l'articulation avaient disparus dans un tiers des cas, alors que ces symptômes s'étaient accentués ou étaient apparus dans un autre tiers des patients. Aucun changement ne fut noté dans le troisième tiers. Plus de la moitié des patients n'ont subi aucun changement au niveau de la déviation à l'ouverture. Enfin, environ 60 p. 100 des patients n'ont noté aucune différence de sensibilité au niveau musculaire ou de l'ATM, et 40 p. 100 ont ressenti une amélioration de ces symptômes. Dans l'étude de Karabouta et Martis<sup>2</sup>, on peut constater que 40,8 p. 100 et 11,1 p. 100 des patients souffraient de DTM, respectivement, avant et après la chirurgie. De plus, 3,7 p. 100 des patients qui n'avaient pas de DTM avant la chirurgie en ont souffert par la suite. Enfin, Magnusson et coll.<sup>3</sup> ont démontré que les symp-

tômes des DTM augmentent dans la semaine suivant l'ablation de la fixation intermaxillaire, mais que cette situation n'est que temporaire. À l'examen final, un an et demi après la chirurgie, les mêmes auteurs ont observé une chute des symptômes de DTM.

Selon Karabouta et Martis<sup>2</sup>, les effets bénéfiques de la chirurgie orthognatique sur les DTM seraient directement reliés à la correction de la malocclusion. En effet, en ayant une occlusion incorrecte, la mandibule se retrouve dans une position non-physiologique provoquant un déséquilibre de la coordination du système neuromusculaire. En ajustant l'occlusion par chirurgie orthognatique, la situation est améliorée. Cependant, selon d'autres auteurs, la correction de la malocclusion est seulement un des facteurs expliquant l'amélioration des symptômes des DTM lors des chirurgies.

Les résultats d'Onizawa et coll.<sup>1</sup> confirment que les changements dans les DTM pourraient ne pas découler de la correction de la malocclusion, mais plutôt de l'effet de la chirurgie sur le JTM et les muscles masticateurs.

On sait aujourd'hui que, lors d'une ostéotomie sagittale de la mandibule, il y a un déplacement du condyle dans la fosse glénoïde souvent combiné avec une rotation ou une inclinaison du condyle<sup>4</sup>. Ce léger mouvement pourrait être responsable, dans certains cas, de l'apparition de DTM après la chirurgie<sup>5</sup> et, dans d'autres cas, de la diminution des symptômes de DTM<sup>2</sup>.

Il a aussi été démontré qu'il y a une réduction de l'ouverture maximale de la mandibule immédiatement après la chirurgie<sup>2</sup>. Selon Onizawa et coll.<sup>1</sup>, la diminution des bruits de l'ATM après la chirurgie serait causée par cette réduction de l'ouverture maximale. Enfin, selon Magnusson et coll.<sup>3</sup>, les facteurs psychosomatiques joueraient un rôle très important dans les changements symptomatologiques post-chirurgicaux des DTM.

En conclusion, on ne peut pas encore expliquer tous les phénomènes qui entrent en ligne de

compte dans les DTM lors de chirurgies orthognatiques. Des recherches plus approfondies en ce domaine devraient être faites afin de mieux connaître toutes les composantes des changements observés. Cependant, on peut conclure que les chirurgies orthognatiques ont des effets bénéfiques non seulement sur l'esthétique et l'occlusion dentaire, mais aussi sur les symptômes des DTM. ■

**D<sup>r</sup> Marie-Hélène Lajoie** est résidente multidisciplinaire, Hôpital général de Montréal.

**D<sup>r</sup> Jean-Yves Turcotte** est professeur, Faculté de médecine dentaire, Université Laval.

**Demandes de tirés à part :** Dr J.-Y. Turcotte, Faculté de médecine dentaire, Université Laval, Cité Universitaire, Ste-Foy, QC G1K 7P4.

## Références

1. Onizawa K, Schmelzeisen R, Vogt S. Alteration of temporomandibular joint symptoms after orthognatic surgery: comparison with volunteers. *J Oral Maxillofac Surg* 53:117-21, 1995.
2. Karabouta I, Martis C. The TMJ dysfunction syndrome before and after sagittal split osteotomy of the rami. *J Maxillofac Surg* 13:185-8, 1985.
3. Magnusson T, Ahlberg G, Finne K, Nethander G, Svartz K. Changes in temporomandibular joint pain-dysfunction after surgical correction of dentofacial anomalies. *Int J Oral Maxillofac Surg* 15:707-14, 1986.
4. Kundert M, Hadjiangelou O. Condylar displacement after sagittal splitting of the mandibular rami. A short-term radiographic study. *J Maxillofac Surg* 8:278-87, 1980.
5. Will LA, Joondoph DR, Hohl TH, West RA. Condylar position following mandibular advancement: Its relationship to relapse. *J Oral Maxillofac Surg* 42:578-88, 1984.
6. *Oral and maxillofacial surgical techniques*, Dr. Eugene Messer, AMSCO/Hall surgical, Santa Barbara, Calif., 1983.
7. Moors, JR, editor. *Surgery of the mouth and jaws*. Oxford: Blackwell Scientific Publications; 1985.